

## گزارش در مورد سندرم آتاکسی فریدریش در یک فامیل

دکتر فریدون سیمائی

### مقدمه

در سنین ۱۱ تا ۱۲ سالگی تظاهر می‌کند و نوع دیگر که بصورت صفت غالب منتقل می‌شود در سنین ۱۸ تا ۲۲ سالگی پیدا می‌شود، از نظر شیوع نوع مغلوب ده برابر بیشتر از نوع غالب دیده می‌شود. (۲)

### پاتولوژی

علت آتاکسی فریدریش نامعلوم نیست اندازه گیری آنزیمهای سرم و اندازه گیری آمینو اسیدها و دفع ادراری متابولیک های تریپتوفان اختلالی نشان نداده اند در عده زیادی از این افراد که چاق نبوده اند هیپرانسولینسم HYPERINSULINISM حتی بدون دیابت دیده است (۳) که ارزش و اهمیت یافته اخیر هنوز بدرستی معلوم نشده است. در یک بیمار که آنسفالوپاتی نکرروزان و هیپرآلانین میا HYPERALANINEMIA داشت علائم بالینی تا اندازه ای شبیه آتاکسی فریدریش بوده است. (۴)

ضایعه اصلی در آتاکسی ارثی فریدریش شبیه دیگر ضایعات در ژنراتیو مخچه ای است این پدیده از سلولهای

آتاکس فریدریش از شایعترین علل آتاکسی های در ژنراتیو ارثی است. این بیماری بعقل زیر قابل توجه است.

۱- نادر بودن بیماری

۲- ارثی بودن بیماری

۳- تشخیص آسان

گزارش دومورد کامل بیماری و دو مورد ناقص بیماری در یک خانواده مسائل سه گانه فوق راتا اندازه ای مورد تجزیه و تحلیل قرار می‌دهد.

این بیماری در سال ۱۸۶۳ توسط آقای فریدریش از انواع آتاکسی سیفلی متمایز شد و شخصیت مستقلی پیدا نمود و توسط علائمی چون آتاکسی ATAXIA - نیستاگموس NYSTAGMUS کیفواسکلیو KYPHOSCLIOSIS پس کاوس PES CAVUS مشخص می‌شود.

این بیماری در تمام افراد با ملیتهای مختلف و نژادهای گوناگون دیده می‌شود و بصورت اتوزوم غالب و اتوزوم مغلوب در هر دو جنس بطور مساوی انتقال می‌یابد. لیکن باید دانست که نوع بیماری که بصورت مغلوب منتقل می‌شود

در اطفال آهستگی در عمل راه رفتن یا استامبل STUMBLE پیدا می‌شود. اختلال تکلم و عدم تطابق حرکات سر ممکن است از اولین علامتهای بیماری باشد، در مراحل پیشرفته بیماری ظاهر دیسمورفیک (DYSMORPHIC) و نارس پیدا می‌شود.

در یک بیماری تعدادی تغییرات استخوانی دیده می‌شود که ممکن است از بدو تولد وجود داشته باشد و  $\frac{2}{3}$  بیماران پادارای قوس بلندی است (پس کاوس PES CAVUS) شست پا چکشی (HAMMER TOES) و عضلات کوچک پاشنه پا آتروفی شده اند. در بیمارانیکه این تغییرات را از بدو تولد دارند ممکن است این تنها علامت آتاکسی فریدریش باشد.

کیفواسکلایوز در ۸۰٪ موارد دیده می‌شود. (۹)

علامت اصلی در این بیماری آتاکسی است که بعلت آسینرژی مخچه‌ای و فقدان حس ستون خلفی نخاع می‌باشد. آتاکسی بیشتر در پا است تا در دستها و بیشتر در هنگامی پیدا می‌شود که طفل راه می‌رود و یا می‌ایستد.

تکلم نیز دچار اختلال شده است و حالت انفجاری و یا STACCATO یا EXPLOSIVE پیدا می‌کند که بعلت عدم تطابق تنفس و تکلم است.

نیستاکموس در بیش از  $\frac{1}{3}$  موارد دیده می‌شود اغلب دو طرفه است و با حرکات جانبی چشم مشخص می‌شود، نیستاکموس با حرکت عمودی چشم نادر است (۵) در ۱۲ درصد موارد آتروفی اپتیک دیده می‌شود که ممکن است مادرزادی باشد یا در اوائل عمر پیدا شده است و بعد از زایمان بسرعت پیشرفت کرده است. (۹)

همراه با ضایعه بالا در ژنراسیون پیگمانترترین هم دیده می‌شود (۱۰). ابتلاء وستی بول نیز گزارش شده است که می‌شود با انجام تست حرارتی یا (کالری تست) مشخص می‌شود. این ضایعه نیز در اوائل عمر دیده می‌شود. (۱)

ضعف اندامهای تحتانی و دیستال وجود داشته و تولید آتروفی‌های مختلف و بدرجات متفاوت می‌نماید.

دیگر ضایعات فقدان حس PROPRIOCEPTIVE و ارتعاش است که در موارد پیشرفته در اندامهای دیستال حسهای دیگر نیز ممکن است دچار اختلال شوند. درد و کرامپ و پاراستزی نیز شایع است. فقدان رفلکسهای روتول-

محیطی تا سلولهای مرکزی عصبی ادامه پیدا می‌کند و سبب از بین رفتن جسم سلولی می‌شود. درمغز ضایعه اصلی در رشته های دراز صعودی و نزولی پیدا می‌شود و رشته های عصبی محیطی نیز ممکن است مبتلا شوند (مثلا " در پایه مغزی مخچه) در تمام مناطق گفته شده در ژنراسیون-ون-دمیلینزاسیون و گلیوز جیرانی در آگسون ها دیده می‌شود. ضایعات دژنراسیون سلولی بیشتر در ستون کلارک نخاع پیدا می‌شود و به مقدار کمتر در هسته های پورکنز مغزی و پایه مغزی تحتانی و دیگر مناطق ماده خاکستری نیز ضایعات فوق ممکن است دیده شود. در آزمایشات بیولوژیکی از سلولهای ستون خلفی نخاع کاهش آنزیم های کلیگولیتیک، دیده شده است در امتحان احشاء اغلب یک نوع کاردیومگالی و میوکاردیت دیده می‌شود.

#### یافته های بالینی

در غالب فامیلها بیماری بدون مقدمه شروع می‌شود- نوع علائم در شکل غالب و مغلوب یکسان است. این علائم در جدول زیر خلاصه شده است:

علائم	پورسانتاز
آتاکسی تنه ای	۱۰۰
علامت رومبرگ مثبت	۹۵
دیسمتری دستها و بازو	۸۹
اختلال تکلم	۸۴
اختلاف حس عمق	۸۱
فقدان رفلکس روتول	۷۶
تغییرات ستون فقرات	۷۷
نیستاکموس	۷۶
فقدان رفلکس مچ پا	۸۰
ضعف اندامها	۷۲
آتاکسی اندامهای تحتانی	۷۰
علامت بابنسکی	۶۶
آتروفی عضلانی	۶۴

## شرح موارد مبتلا به آتاکسی فریدریش

بیمار اول بنام م - ص - پسر ۱۵ ساله اهل آبادان و متولد آبادان در یک خانواده بومی عرب در تاریخ ۳۶/۶/۴ بعلت اختلال در تکلم و اختلال در راه رفتن و سقوط مکرر در اثنای راه رفتن مراجعه و در بیمارستان شرکت نفت آبادان بستری شده است - شروع بیماری بطور مزمن از دو سال پیش بوده و بیماری سیر آهسته و بطئی داشته است . شدت بیماری بتدریج روبه تزاید است بطوری که این اختلالات سبب مزاحمت در انجام کارهای روزمره و تکالیف مدرسه شده و او را از سایر همسالان خود عقب انداخته است . بیمار قبل از سن سیزده سالگی کاملاً سالم بوده و حتی یک بار نیز در بیمارستان بستری نگردیده است - او فرزند اول خانواده می باشد - فرزند دوم خانواده پسر ۱۳ ساله و ظاهراً سالم است - فرزند سوم پسر دوازده ساله ای است که از ناراحتی های مشابه با بیمار اول شاکی بوده و مورد بحث قرار خواهد گرفت . فرزند چهارم دختر هفت ساله ای است که شکایت خاص ندارد و تنها در معاینه چشمی نیستاگموس افقی واضح در هر دو چشم مشاهده می گردد - والدین بیمار از جهت پدری قرابت فامیلی دارند و هر دو ظاهراً سالم هستند پدر بزرگ پدری بیمار دارای لرزش خاص است که در اواخر عمر مبتلا به او شده است - از چگونگی بیماری پدر بزرگ اطلاعاتی دیگر در دست نیست در خانواده بیمار مرگ و میر غیر عادی یا بیماری مهم و قابل توجهی ذکر نمی شود - ما در بیمار دوران بارداری راطبیعی گذرانده و بیماری خاص را در این دوران بیاد ندارد و داروی خاصی نیز مصرف ننموده است - زایمان طبیعی و در بیمارستان صورت گرفته است . طفل در موقع تولد سالم و بدون عیب گزارش شده است .

واکسیناسیون طفل در دوران کودکی بطور ناقص صورت گرفته است . رشد و تکامل کودک قبل از بیماری اخیر در مقایسه با دیگر برادرانش و دیگر همسالان او طبیعی و رضایت بخش بوده - دوران اولیه دبستان را بخوبی سپری نموده و عقب ماندگی درسی نداشته است ولیکن در دو سال اخیر مرتباً " نمرات متوسط و پائین داشته و از انجام تکالیف مدرسه ای - اجتماعی و حتی کارهای شخصی (مانند لباس پوشیدن) نیز تا اندازه قاصر بوده و ناتوان شده است . بعلت

مج پا و وجود علامت بابنسکی BABNSK دیده می شود . اشتراک بابنسکی مثبت و رفلکس منفی روتول می تواند علامت پاتوگنومونیک این بیماری باشد .

کنترل ادرار و مدفوع بندرت اختلال می یابد حتی در مراحل آخر بیماری نیز بدون نقص باقی می ماند . عقب افتادگی فکری و اختلال مشاعر در ۱ - موارد مخصوصاً در فرم مغلوب پیدا می شود .

تغییرات الکتروکاردیوگرافی میوکاردیت را در ۹۵ درصد موارد نشان می دهد و تغییرات موج تی T و نقائص مادرزادی قلبی و بلوکهای قلبی شایع است . (۱۲-۱۱) بطور غیر عادی نسبت شیوع دیابت در این بیماری به ۲۳ درصد می رسد (۱۲) مرگ در این بیماران بعلت دیسفازی - ضعف مفرط بدن و عضلات - نارسائی قلبی پیش می آید .

## تشخیص

در بیماری بشکل تی بیک وجود آتاکسی پیشرونده و تغییرات استخوانی همراه با سابقه فامیلی ( بصورت بیماری یا تغییرات استخوانی ) موید تشخیص بیماری است . در میان آتاکسی پیشرفته اطفال از نظر شیوع در این مورد آتاکسی تلانزکتازی است که وجود تلانزکتازی پوستی - سابقه عفونت های مکرر و شدید تنفسی - فقدان یا کمبود شدید IGA گلوبولین - فقدان تغییرات استخوانی و علائم حسی تشخیص آتاکسی تلانزی کتازی را ساده می سازد .

گاهی موارد حد واسط بین آتاکسی فریدریش و دیگر آتاکسیهای ارشی دژنراتیو گزارش شده است . تمام علائم و مطالعات پاراکلینیکی در سندرم آتاکسی فریدریش طبیعی است بجز الکتروکاردیوگرافی که تغییراتی دال بر میوکاردیت دیده می شود .

## درمان :

کودکان قبلاً به این نوع (اتاکسی امپینوسریلار) باید تا - حد امکان اکتیو باقیمانده، حرکات فیزیکی کافی داشته باشند .

لرزش بدن و اشکال در بیان کلمات مورد تمسخر کودکان مدرسه قرار می‌گرفته ولیکن این موضوع چندان ناراحتی روانی مهمی در کودکان مبتلا ایجاد ننموده است. در پرسشهای مختلف دیگر شکایت دیگری وجود نداشت.

در مورد دستگاه عصبی - عضلانی تاکید بیشتری شد ولیکن از علائمی چون سردرد - سرگیجه - تشنج ذکری بمیان نیامد.

در معاینه بیمار - بیمار در حالات عمومی خوب - بدون تب - نبض ۷۰ در دقیقه - تنفس ۲۰ در دقیقه - مرتب و بدون اشکال - فشار خون  $\frac{120}{80}$  میلی متر جیوه وزن ۴۵ کیلوگرم قد ۱۵۹ سانتی متر دور سر ۴۸ سانتی متر است - بیمار در پرسش‌ناتایل ۲۵ قرار دارد.

همانطور که ذکر شد حالت عمومی بیمار عالی است - بخوبی در معاینه همکاری می‌کند - به سئولات براحتی جواب کافی و قانع‌کننده می‌دهد. از نظر جسمی بدن بیمار خصوصاً تنه بیمار بعلت کیفواسکلوز بطرف راست تمایل بیشتری دارد. سر نورموسفال است، صورت طبیعی است - قفسه صدری رشد کافی نداشته و حجم آن کاهش یافته است و بصورت نوعی از تغییرات سینه کیبوتری خودنمایی می‌کند (تصویر ۳۰۲).

بیمار در حالت نشسته هیچگونه اشکالی ندارد. لرزش وجود ندارد - شروع لرزش با شروع حرکت همزمان است - راه رفتن کاملاً بدون توازن است - تلوتلو می‌خورد و به چپ و راست تمایل پیدا می‌کند - احتمال سقوط دارد - ناگهان وقفه در برداشتن قدم دیگر پیدا می‌شود سپس چند قدم بطور ناگهانی و سریع و پرشی برداشته می‌شود و راه - رفتن برای چند لحظه ای عادی می‌شود و دوباره حالت قبلی تکرار می‌گردد.

آتاکسی بیمار در ابتدای حالت ایستاده واضح نیست ولیکن پس از گذشت چند دقیقه آتاکسی در حالت ایستاده آغاز می‌گردد و در صورتیکه بیمار چشمان خود را بسته نگاه دارد آتاکسی بلافاصله تولید شده و بیمار به زمین سقوط می‌کند (روبرگ مثبت) در پوست بیمار لکه پاتولژیک دیده نمی‌شود - ارنوباتی وجود ندارد.

در معاینه ته چشم بیمار (فوندوسکوپی) ضایعاتی دیده نشد - حرکات کره چشم طبیعی ولیکن نیستاگموس

افقی واضح در هر دو چشم در معاینه دیده می‌شود. رفلکسهای مردمک و قرنیه طبیعی هستند - در معاینه گوش و حلق و بینی نکته مرض دیده نشد - در معاینه قلب ضربان قلب هفتاد در دقیقه - دارای ریتم منظم بوده و صدای غیر طبیعی شنیده نگردید - در معاینه ریتین صداهای تنفس واضح و طبیعی شنیده شد در معاینه شکم ضایعه پاتولژیک مشاهده نگردید. در معاینه دستگاه تناسلی ادراری خارجی علائم تکامل بلوغ با رشد آلت مردانه و رویش موهای زهار مشاهده گردید - بیضه‌ها با اندازه طبیعی و در کیسه بیضه قرار دارند - نکته غیر عادی و مرض دیگر دیده نمی‌شود. در معاینه اندامهای دست و پا تغییرات واضح در هر دو پای بیمار بصورت تولید قوس بیشتر در انحنای هر دو پا که اصطلاحاً "به آن PHS CAVUS می‌گویند دیده می‌شود. (تصویر ۷۰۶) اتروفنی عضلانی بمقدار زیاد در عضلات پشت ساق پا و بمقدار مختصر در سایر عضلات بدن مشاهده می‌گردد. دیگر مفاصل بدن بیمار کاملاً سالم - متحرک بدون تورم و بدون درد هستند.

در معاینه عصبی همانطور که ذکر گردید رفتار عمومی - درجه شعور و آگاهی - میزان هوش - حافظه و حالات هیجانی و روحی بیمار در حد یک کودک طبیعی بود - بخوبی همکاری می‌کند. علی‌رغم اشکال تکلم سعی زیاد در بیان حالات خود می‌نماید.

شنوایی خوب است - بینایی طبیعی است - تکلم بیمار به نحو خاص دچار اختلال است؛ بیمار پس از بیان چند کلمه ناگهان توقف پیدا می‌کند در حالی که تلاش می‌کند تا کلمات را بزبان بیاورد و پس از چند ثانیه ناگهان کلمات بر زبان جاری می‌شود و بسرعت گفته می‌شود و پس از چند لحظه تکرار حالات قبلی - شکل سخن گفتن بیمار از نظر شکل و مکانیسم اختلال مانند راه رفتن بیمار می‌باشد. چنین اشکالاتی نیز در نوشتن بیمار بوجود آمده است - ایجاد لرزش هم‌زمان با حرکت دست بیمار را از انجام اعمال فیزیکی دقیق و ظریف عاجز بر حذر می‌دارد.

در معاینه تمام اعصاب جمجمه ای سالم به نظر می‌رسند - در معاینه اعمال مخچه ای اعمال رساندن انگشت به بینی - رساندن انگشت بیمار به انگشت معاینه‌کننده دچار اختلال شده است - قدرت ایستادن با چشمان بسته از بین

و در نوشتن کاملاً شبیه برادر بزرگترش می باشد و بهمین جهت از ذکر و شرح مجدد آنها خودداری بعمل آمد. دیگر نکات مثبت عبارتند از:

آتاکسی تنه‌ای و آتاکسی اندامهای تحتانی - نیستاگموس افقی در هر دو چشم - وجود کیفواسکلیوز مختصر - طبیعی بودن رشد فیزیکی و عقلی - طبیعی بوده صداهای قلب و ریتین - طبیعی بودن تمام آزمایشات لابراتواری و نبودن تغییرات مرضی در الکتروکاردیوگرافی - وجود تغییرات استخوانی در استخوانهای مچ پا و کف پا بصورت PES CAVUS - کاهش رفلکسهای تاندونی - فقدان رفلکس رتون - وجود بانسیکی در طرفه - وجود آتروفی عضلانی عمومی خصوصاً در عضلات پشت ساق پا.

### خلاصه

دو مورد واضح سندرم فریدریش که دو برادر ۱۲ و ۱۵ ساله بودند شرح داده شد بنظر می رسد با تکیه به زمان شروع بیماری این نوع سندرم فریدریش از نوع اتوزوم مغلوب باشد. وجود نیستاگموس افقی در خواهر بیماران وجود نوع محض این سندرم را دلالت می دهد که تنها با وجود علامت نیستاگموس خودنمایی کرده است. خلاصه علائم مشاهده شده در بیماران عبارت است از:

آتاکسی حرکتی در تنه و خصوصاً در اندام تحتانی - رومبرگ مثبت - دیستری دستها و بازوها - اختلال تکلم - اختلال حسی عمقی - فقدان رفلکسهای تاندونی مخصوصاً رفلکس روتول - کیفوراسکلیوز - افزایش قوس کف پا بصورت PES CAVUS وجود بانسیکی مثبت دو طرفه.

رفته است - لرزش در هنگام حرکت پیدا می شود - شدت آتاکسی در اندامهای تحتانی بیشتر مشاهده می شود نیستاگموس افقی و اختلال تکلم نیز دیده شد که ذکر گردید - در معاینه سیستم حرکتی = اتروفی عضلانی در تمام بدن بخصوص در عضلات پشت ساق پا واضح است - قدرت عضلانی کاهش یافته است - اسپاسم در عضلات پشت ساق پا وجود دارد - تمام رفلکسهای تاندونی کاهش یافته اند - رفلکسهای مربوط به عضلات دوسر - سه سر - آشیل - چهار سرانی از بیرون رفته اند - رفلکسهای پوستی شکمی و کرماستر وجود دارند - رفلکس کف پائی بانسیکی EXTENSOR PLANTAR در هر دو پا دیده می شود.

نتیجه آزمایشات آزمایشگاهی که تماماً طبیعی هستند بقرار زیر است:


هموگوبی ۱۴ گرم درصد گلبول قرمز ۵ میلیون گلبول سفید ۹ هزار با ۳۰ درصد.

لمفولیت - ۶۰ درصد توتروفیل ۲٪ منوسیت یک درصد بازوفیل ۲ درصد باند و یک درصد رتیکوموسیت. قند خون ناشتا ۹۰ گرم.

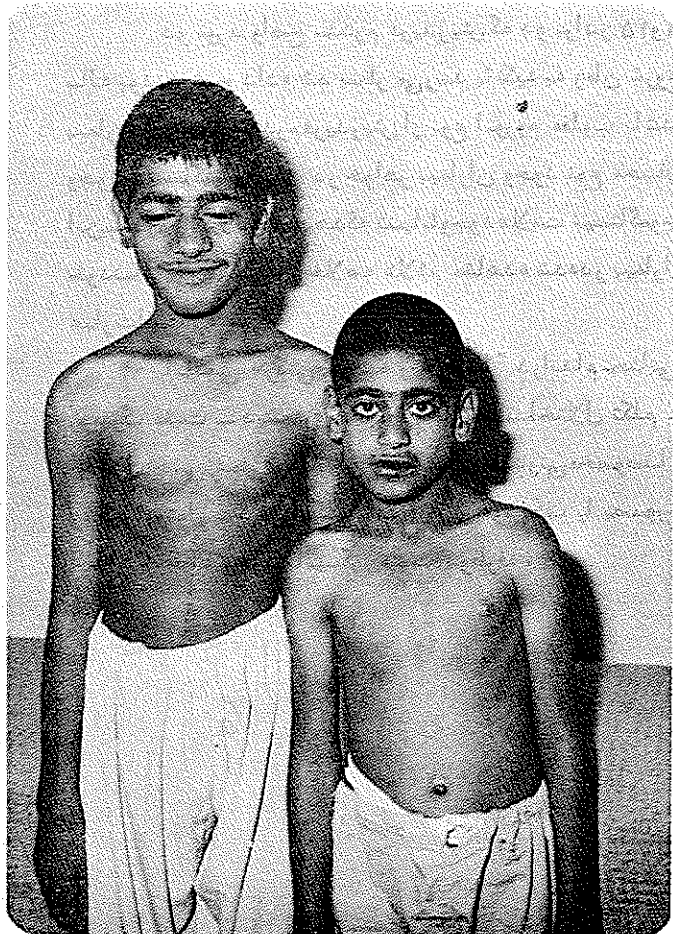
کلسترول سرم ۲۰۰ گرم سدیم ۱۴۰ میلی آلوالان - پتاسیم ۴ میلی اکیوالان - فسفر ۴ و کلسیم ۱۱ میلی گرم - آزمایش ادرار طبیعی - آزمایش موضوع طبیعی - رادیوگرافی قلب و ریتین طبیعی - در الکتروکاردیوگرافی تغییرات مرضی دیده نشد.

بیمار دوم بنام الف - ص پسر ۱۲ ساله برادر کوچکتر بیمار اول که بعلت اختلال در تکلم و اختلال در راه رفتن و عقب ماندگی در دروس مدرسه در دو سال اخیر مراجعه نموده است. بعلت تشابهات زیاد در شرح بیماری و سیر بیماری و علائم بیماری در این مورد با مورد اول نکات اصلی به ترتیب زیر خلاصه می شود:

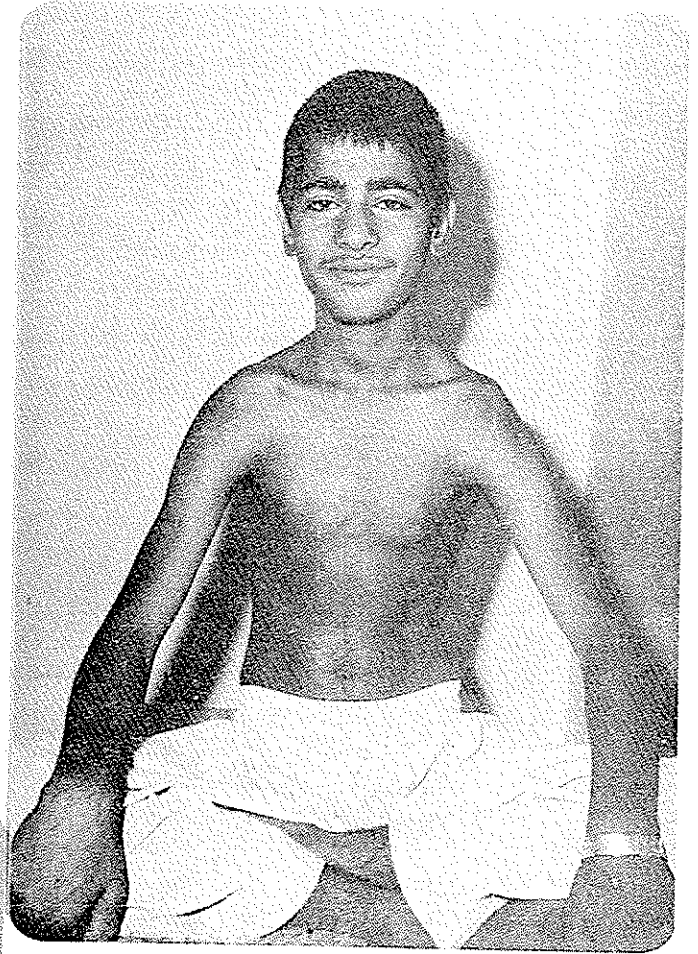
شرح بیماری تدریجی و مزمن از ۱/۵ سال قبل یعنی از سن ده سالگی شدت پیشروی بیماری خفیف تر از برادر بزرگ او بوده است - بیمار قبل از شروع بیمار نکته قابل توجهی که سبب مراجعه او به پزشک شود نداشته است. حالت عمومی بیمار خوب است و کاملاً هوشیار است و بسئالات بخوبی جواب می دهد و همکاری لازم را دارا می باشد. اختلال در راه رفتن - عدم توازن با چشمان بسته - اختلال در تکلم



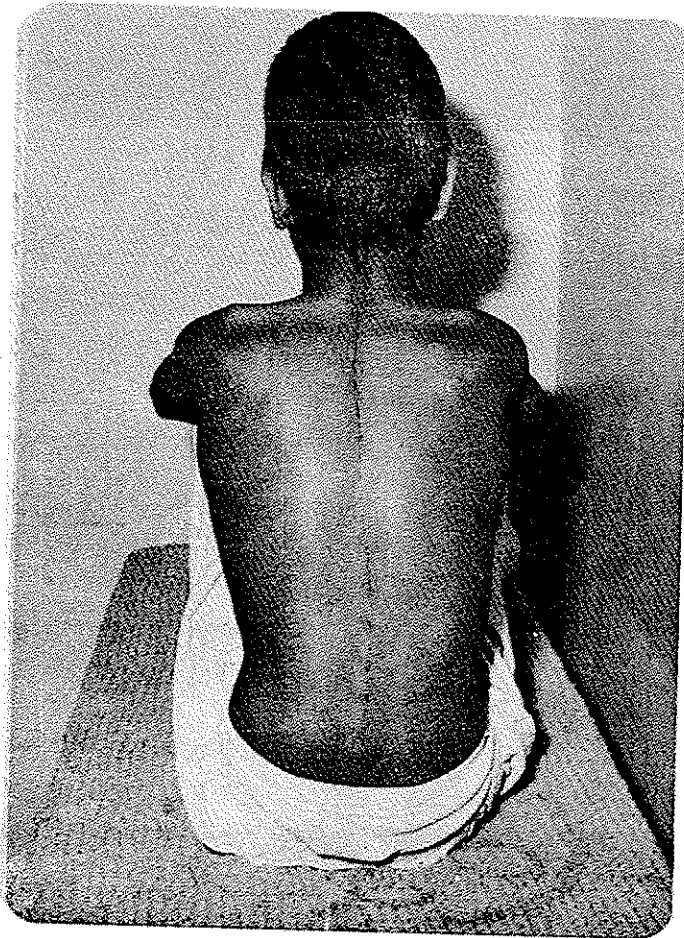
شکل ۱



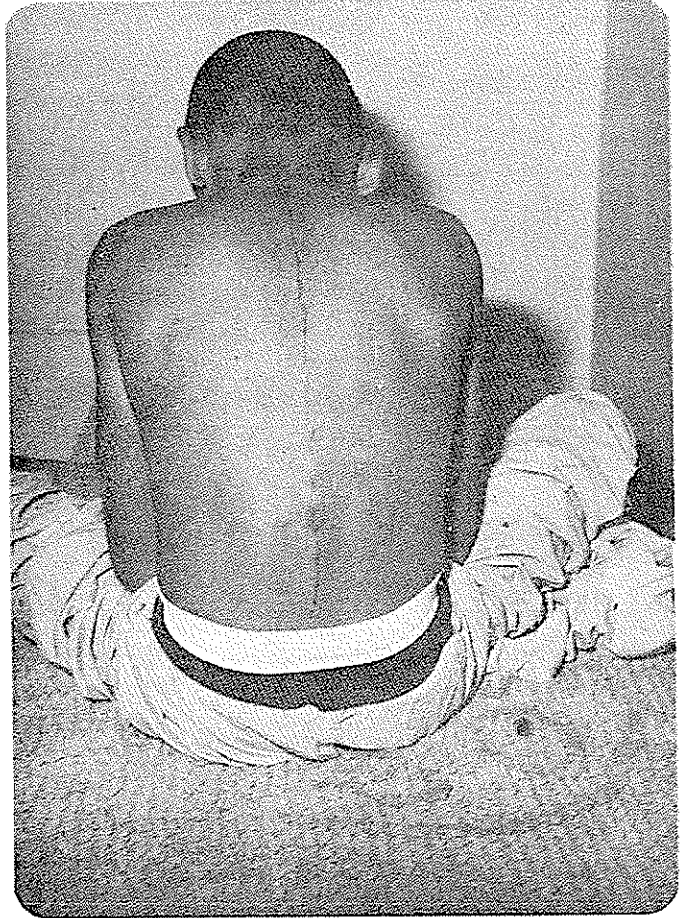
شکل ۲



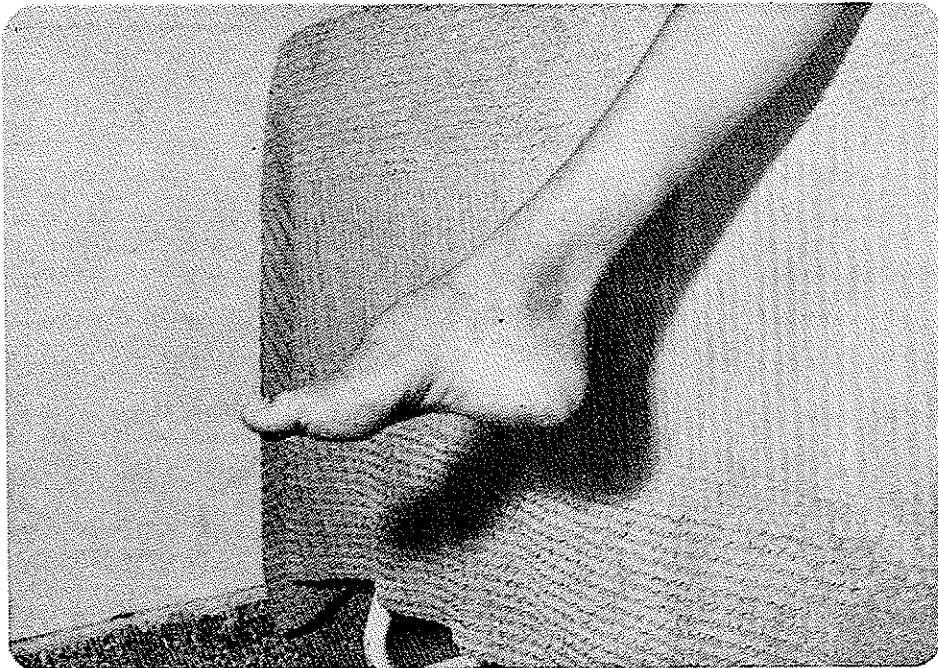
شکل ۳



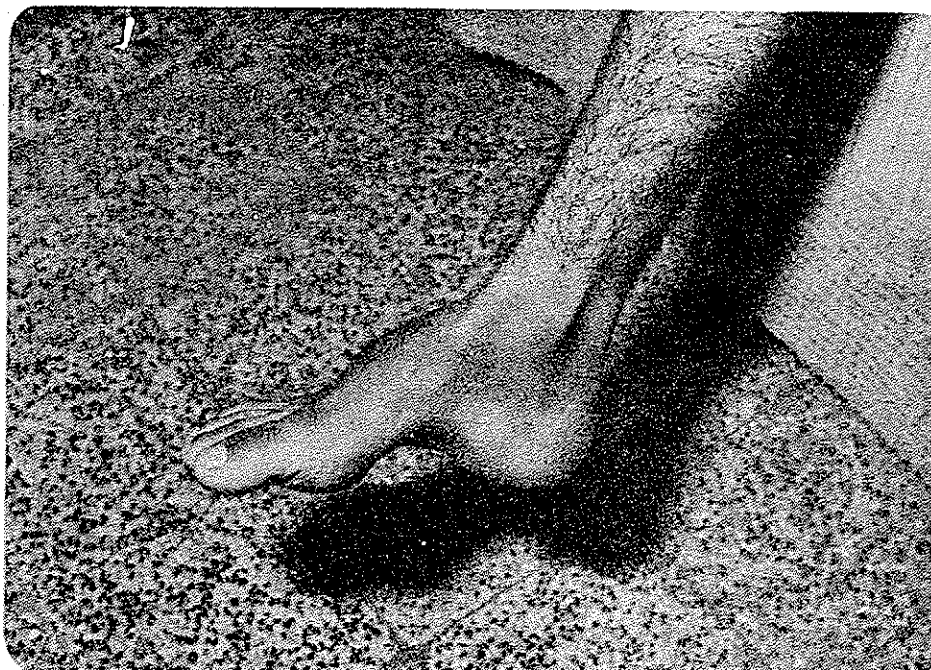
شکل ۴



شکل ۵



شکل ۶



شکل ۷

REFERENCE

- 1- Friedrich, N.: Ueber Degenerditive Atrophie der spinalen hinterstraenge Virchow arch, patts and 26.391 1863
- 2- Bell J. and Garmichael E.A. on hereditary ataxia and spostic paraplegia treasur of human inhentanel 4: 141 1939
- 3- Gafle, B.I., Segal, I. and Keller, P. Insulin level in hereditary ataxia New Eng.J.Med. 283, 1410, 1970
- 4- Dunn H.G. and Dolman C.L. Nectrotizing encephalopathy, Neurology (Minneap) 19: 536, 1969
- 5- Greenfield J.G. the spino-cerebellar degenerations, beackwell oxford 1954
- 6- Locks, S and foley, S.M. a case of cerebellar ataxia with a discussion of classification arch. Neurol 3279, 1960.
- 7- Robrnson M. fried nchis ataxia: a histochemical & study.I.Enymes of carbohy- drate metabolism, art neuropatts to: 25, 1966

- 8- Robinson N. Chemical change in the spinal cord in Friedreich's ataxia and motor neuron disease, *J. Neurol. Neurosurg* 6: 25, 1966
- 9- Sjogren T. Klinische and erbbiologische untersuchungen urber die heredoataxia acta psych. et neurol suppl. 27, 1943
- 10-Andre van Leeuwen, M: sur deux cas familiaux de maladie de Friedreich avec atrophie optique precoce globale et signe de Reye. *Neurol (Paris)* 81: 941, 1949
- 11-Boyeris H, Chisholem Q.W., and Markusick V.A. cardiac aspect of Friedreich's ataxia, *Circulation* 25: 492, 1962
- 12-Hewer R.L. study of fatal cases of Friedreich's ataxia *Brit. Med. J.* 3: 649 1968
- 13-Textbook of child neurology John, H. Menkes 89-92, 1973.